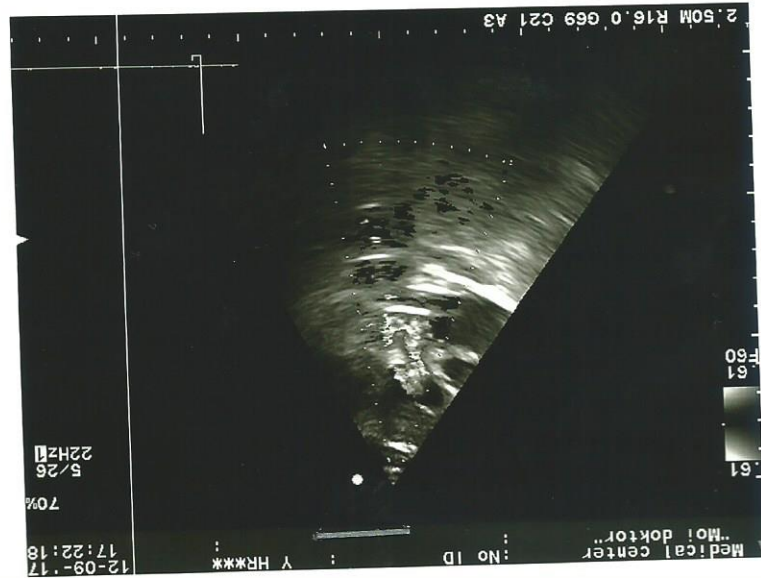


Медицинская документация
Форма №025/у-04
Утверждена Приказом
Минздрава Российской Федерации
от 22.11.2004 №255

ИП Мой доктор
Атский проезд, д.8
37 Моб.тел.: 8-906-033-46-46
у-доктор.org

Протокол
не
подписан!

Время печати: 17:49:39



Восходящая : дуга - без особенностей. Градиент давления в нисходящем отделе аорты 6.7 мм. рт.ст.
Аортальный клапан : не изменён. Трёхстворчатый аортальный клапан, градиент давления - 2.4 мм рт.ст.
Открытие аортального клапана : 11 мм *

Регургитация : нет.

Левое предсердие : 1.6 см *

Левый желудочек : не расширен

Сегментарная сократимость : не нарушена

Конечный диастолический размер л.ж. : 2.5 см *

Конечный систолический размер л.ж. : 1.6 см

Конечный диастолический объём л.ж. : 22 мл

Конечный систолический объём л.ж. : 7.12 мл

Фракция выброса : 68

Митральный клапан : не изменён, движение створок ритмично, в противофазе. М

Регургитация : 1 степени.

Кровоток по доплеру КТ: E>A.

Толщина ЗСЛЖ : 0.34 см *

Толщина МЖП : 0.34 см *

Правое предсердие : не расширено *

Правый желудочек : 13 мм

Трикуспидальный клапан : не изменён.

Регургитация : Незначительная Кровоток по доплеру КТ: E>A

Межпредсердная перегородка : интактная

Перикардиальный выпад : нет

Нижняя полая вена : не расширена, спадается на вдохе >50%

Лёгочная артерия : КЛА 7 мм, градиент давления 30 мм рт.ст.

Заключение

на момент исследования клапанный стеноз лёгочной артерии 1 ст, лёгочной гипертензии нет.

Систолическая/ диастолическая функция левого желудочка в норме. Добавочная диагональная хорда в полости левого желудочка.

Рекомендации : контроль через 6 мес

Врач: Семёнова Юлия Викторовна

Данное заключение не является диагнозом, оно должно быть клинически интерпретировано лечащим врачом.